

第三回
みつば脳神経クリニック
市民医療講座

しびれ

みつば脳神経クリニック
大木 剛



本日の内容

- どんな「しびれ」？
- しびれの原因
- しびれの検査
- しびれの治療
- この「しびれ」大丈夫？

どんな「しびれ」?

- 感覚障害
 - 感覚低下
 - 感覚過敏
 - 痛み
- 運動障害
 - 筋力低下
 - 不随意運動
- 血流障害

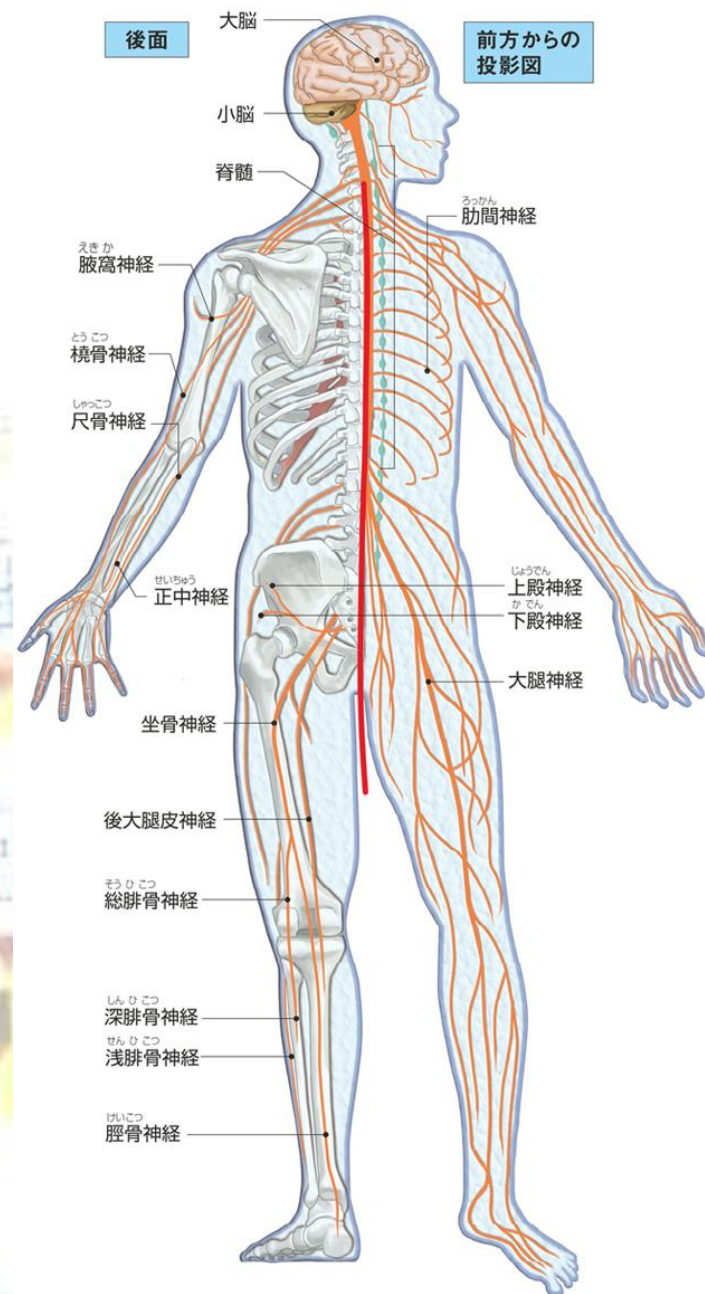


しびれの原因

<脳神経系>

- 末梢神経
- 脊髄
- 脳

全身の神経



問1

腰が悪いと
手がしびれることがある

問1

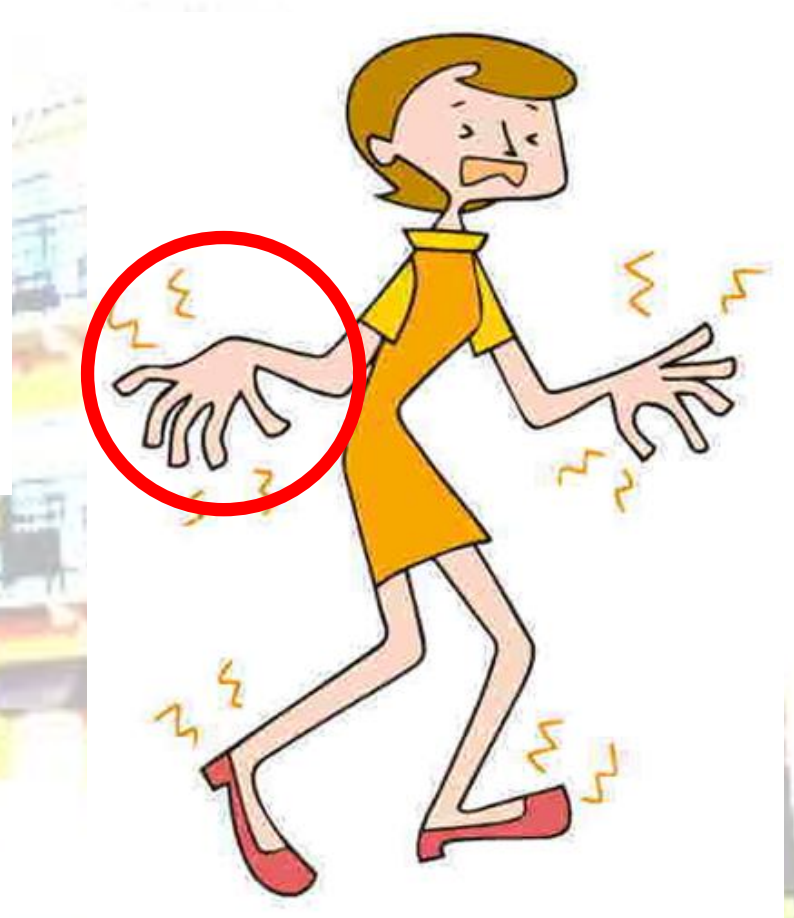

障害部位から
上はしびれない

しびれの原因

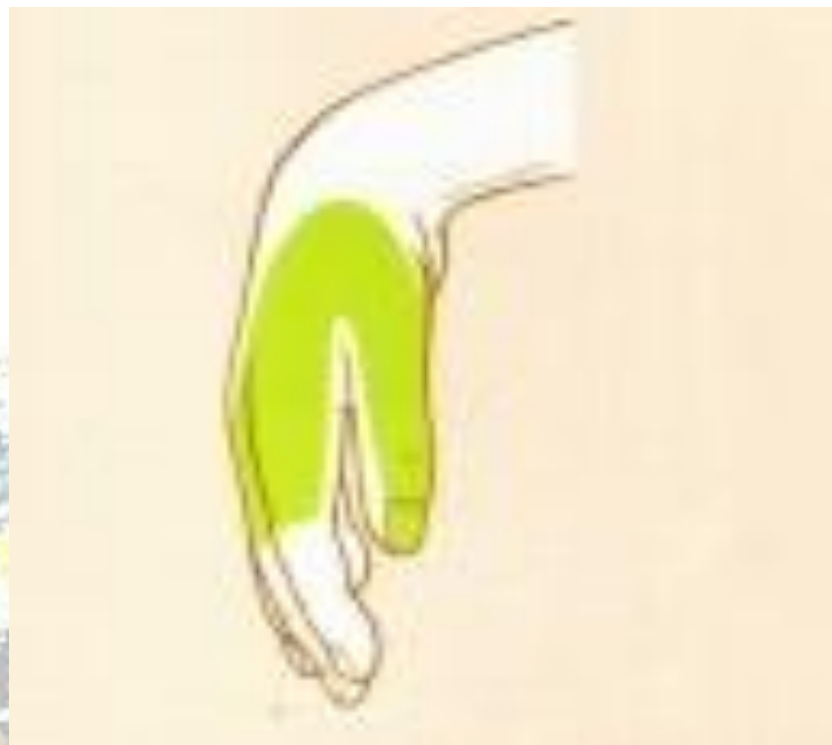<手のしびれ>

- 末梢神経障害
- 脊髄症(頸部)
- 脳疾患





問2



脳卒中？

問2



脳卒中でなく、
橈骨神経麻痺

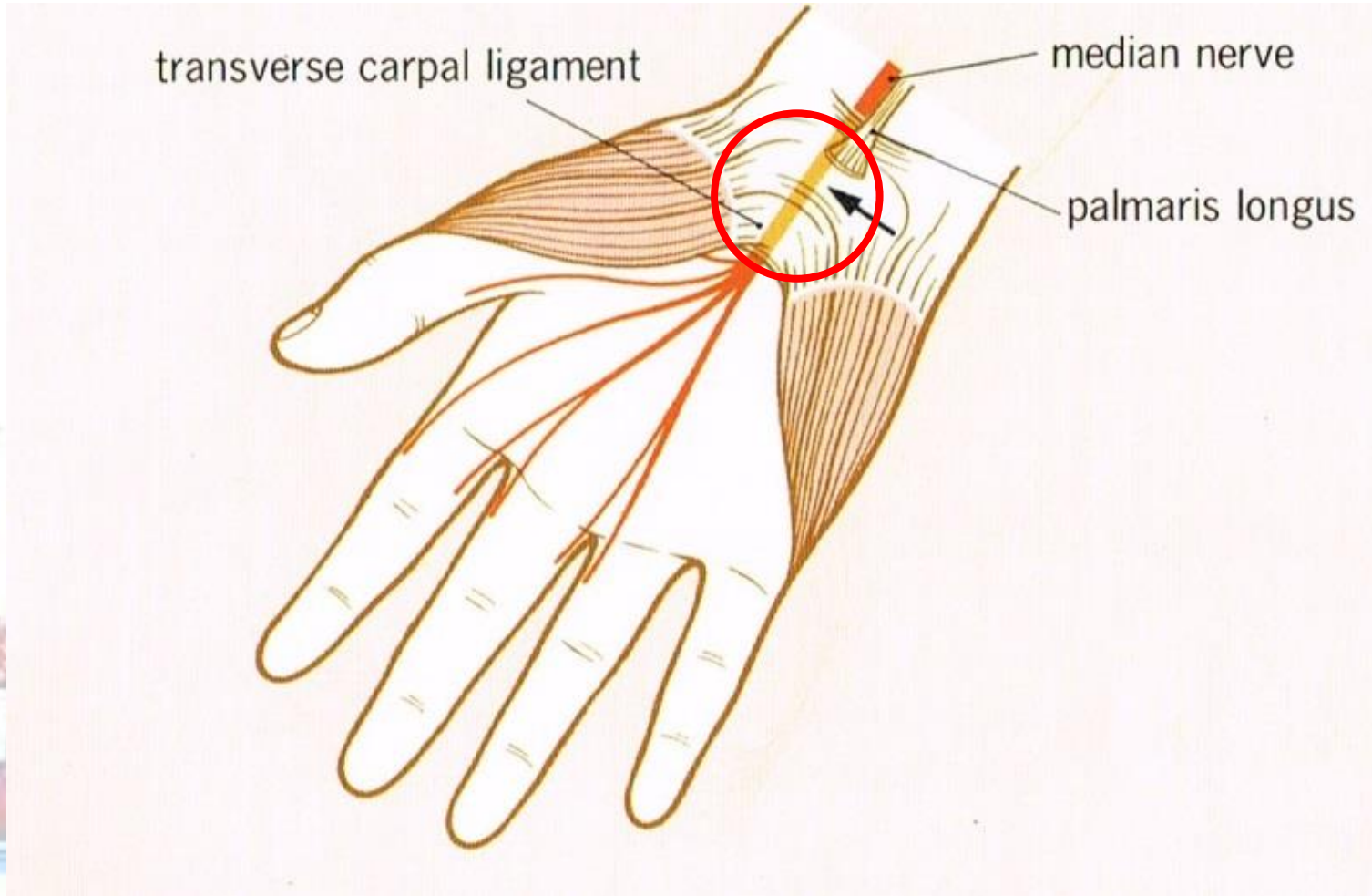
末梢神経障害

<神経炎>

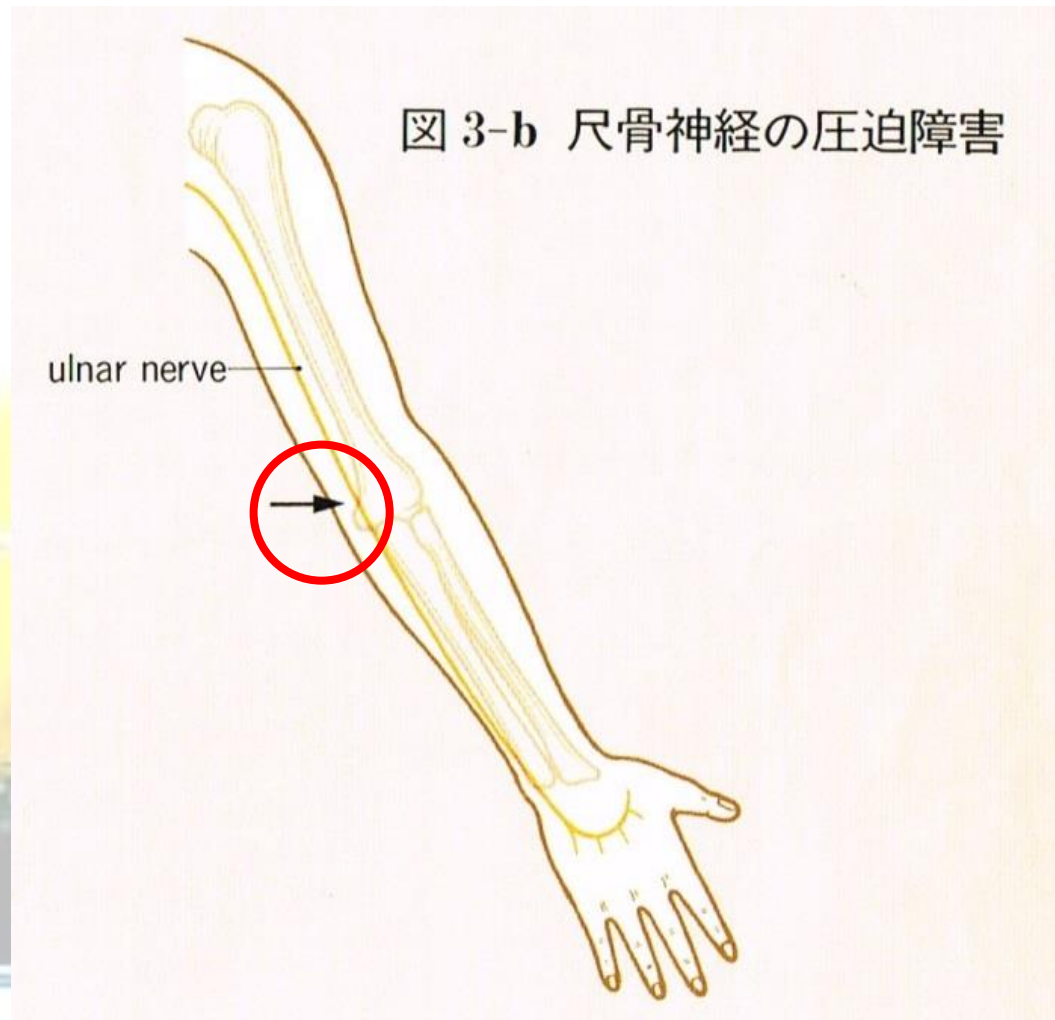- 有髄線維 → 早い痛み
やけどの「アチツ」
- 無髄線維 → 遅い痛み
やけどの「じんじん」

末梢神經障害

<手根管症候群>

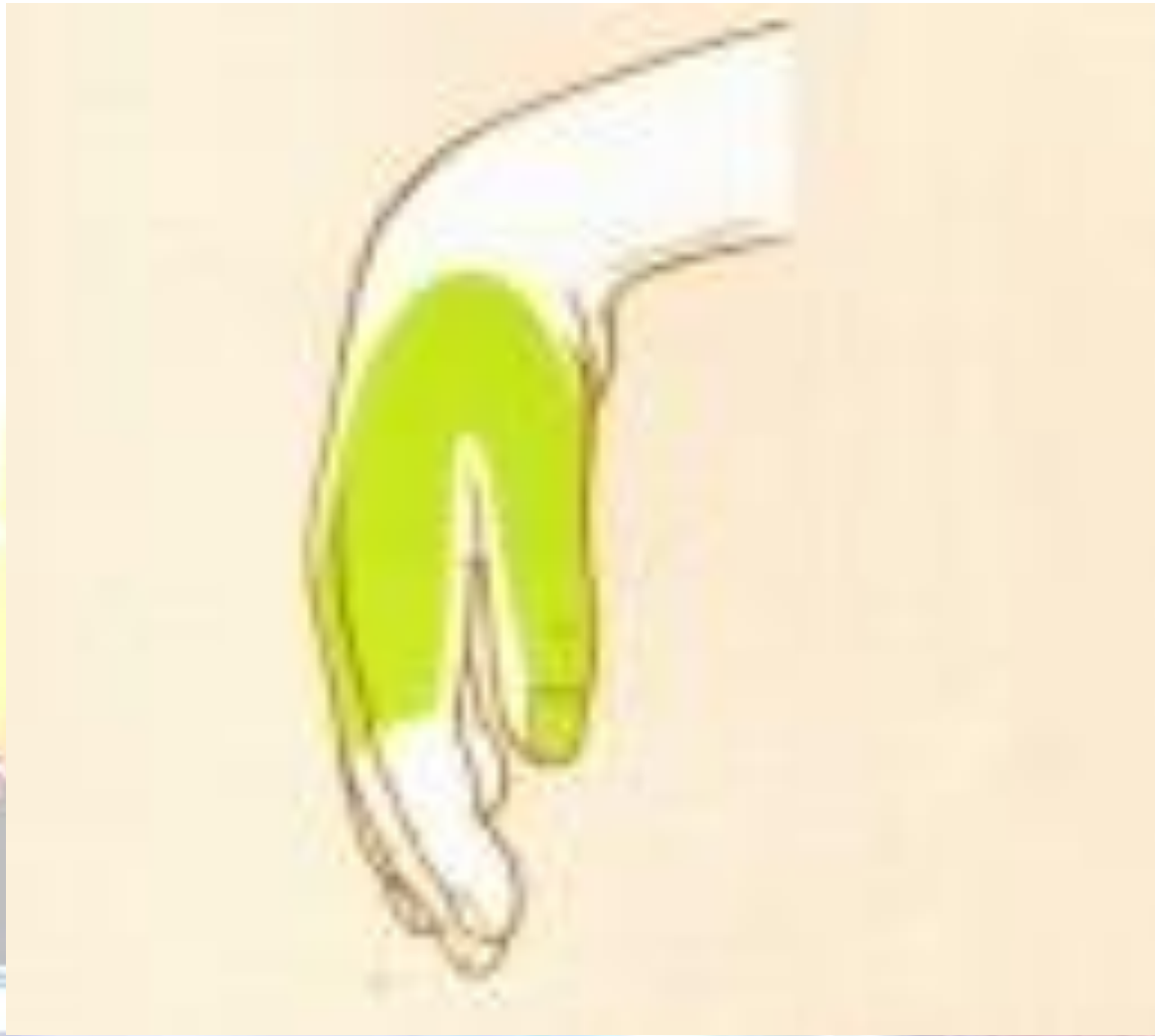

末梢神経障害 ＜肘部管症候群＞



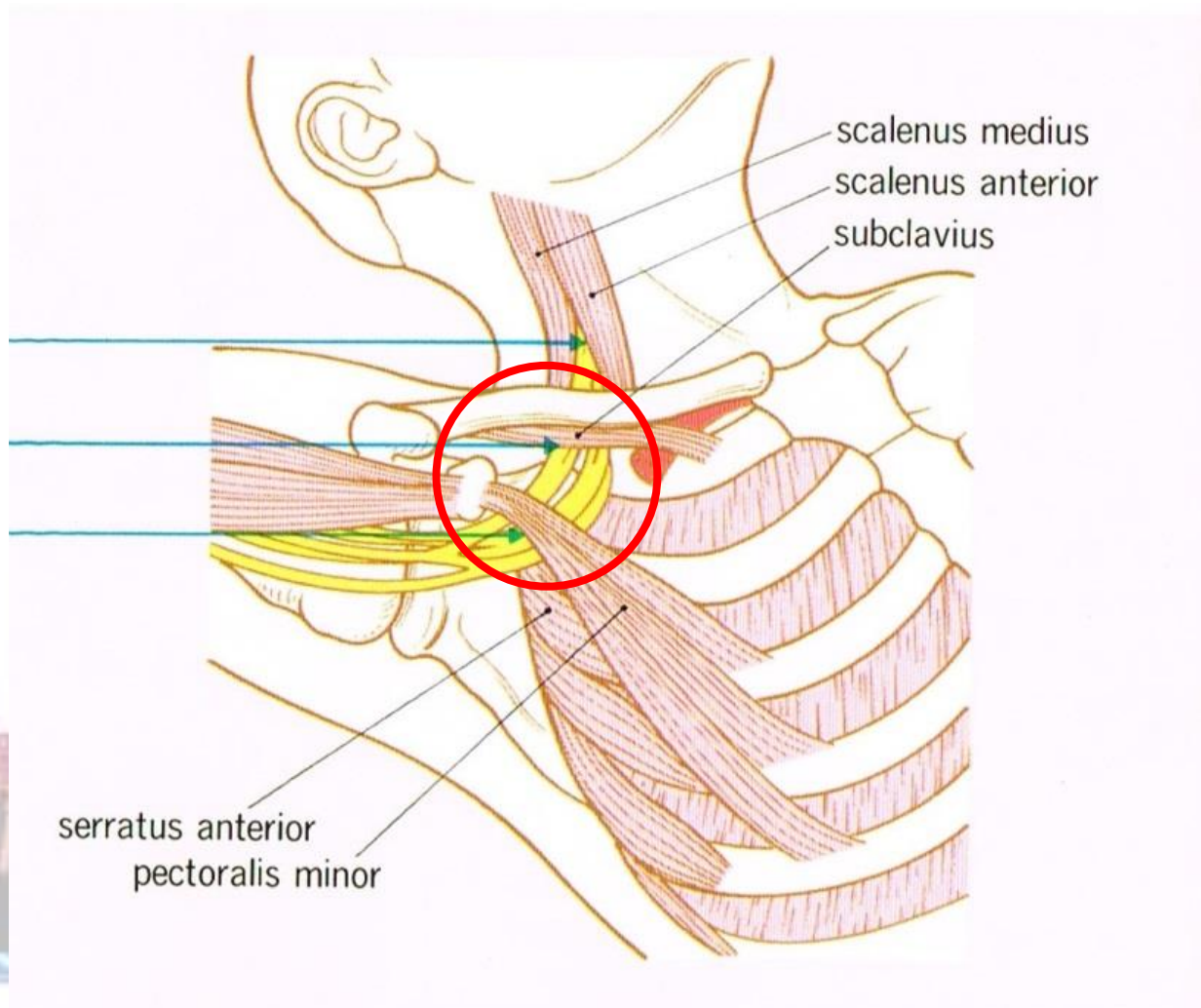
末梢神經障害

< 橈骨神經麻痺 >



末梢神經障害

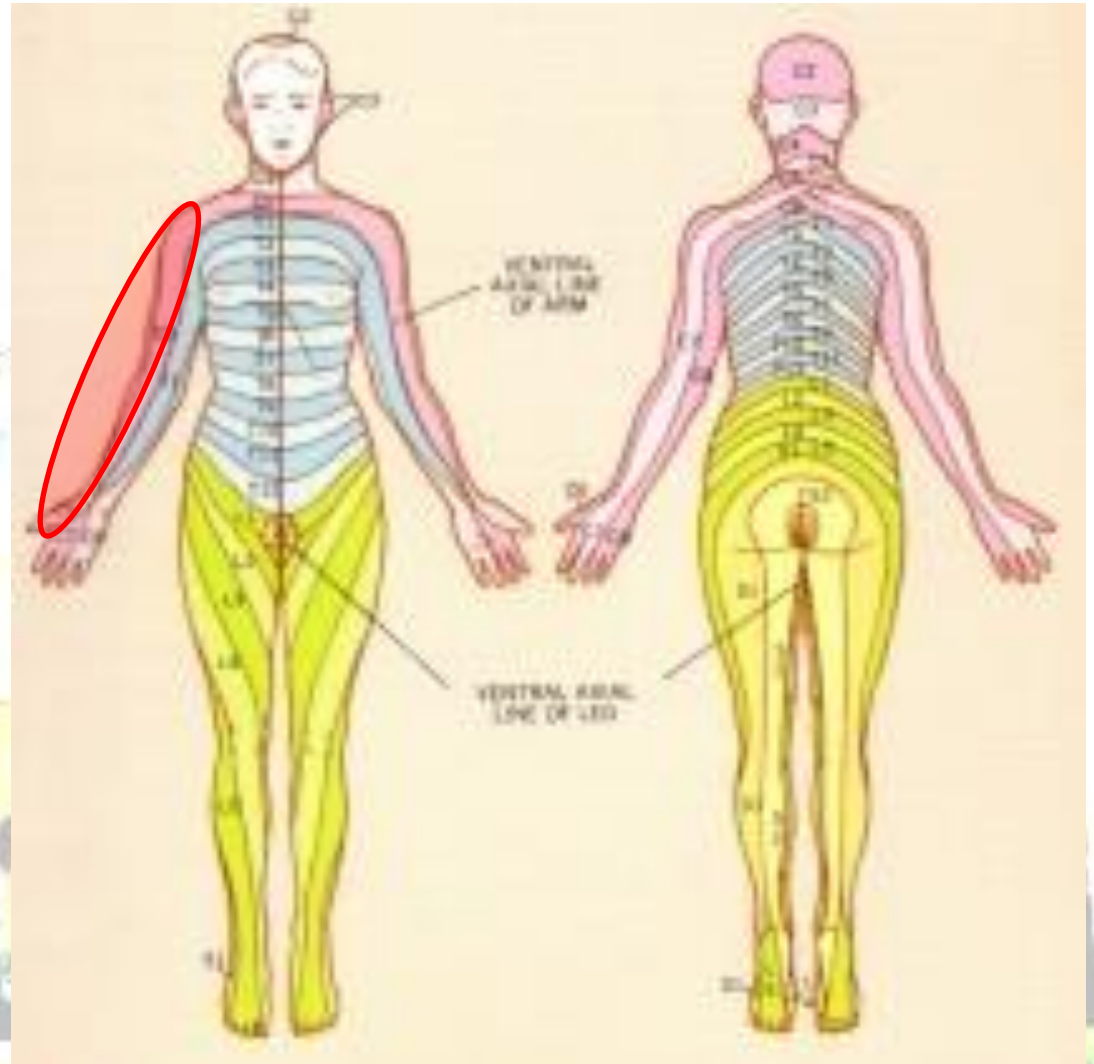
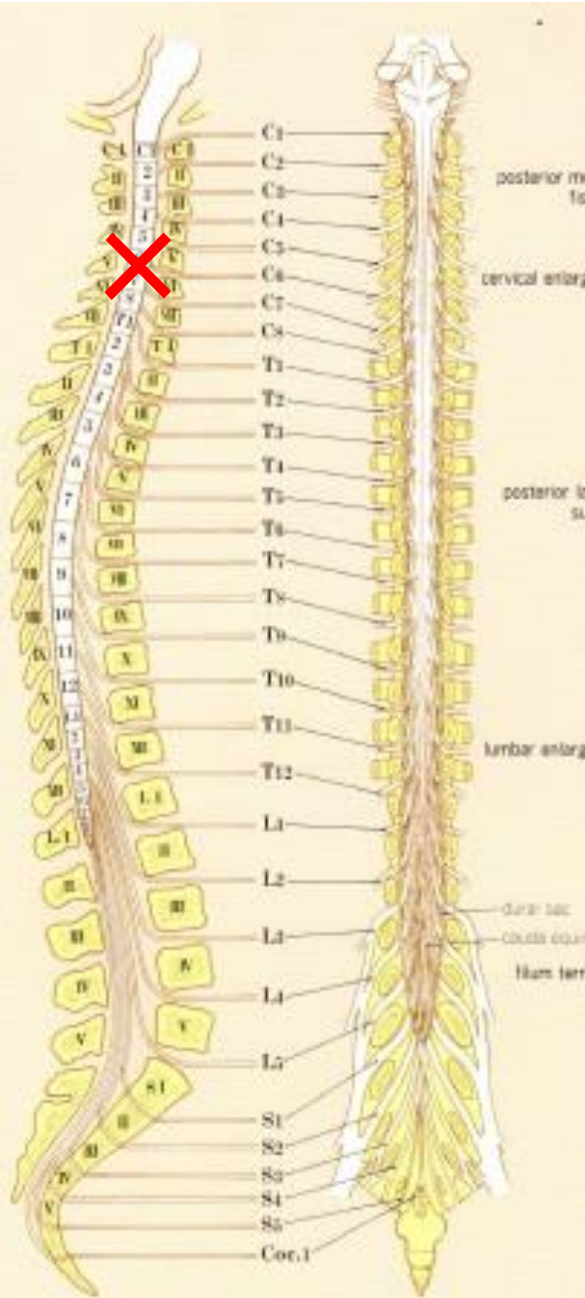
<胸郭出口症候群>



問3

明け方に両手がしびれた
8時過ぎに病院に行こう

脊髓症 (頸部)



腦疾患

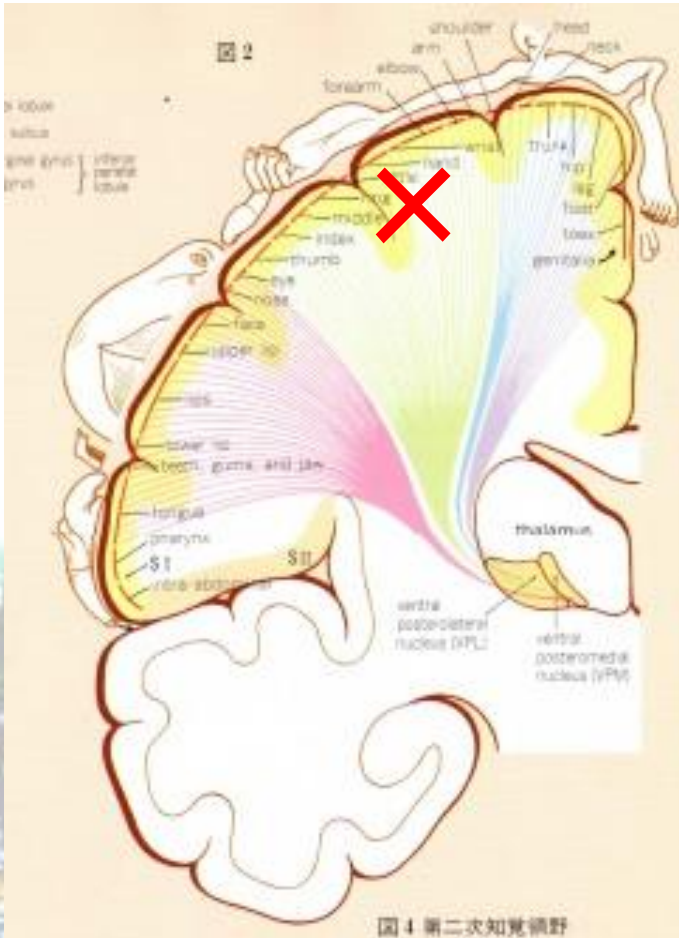
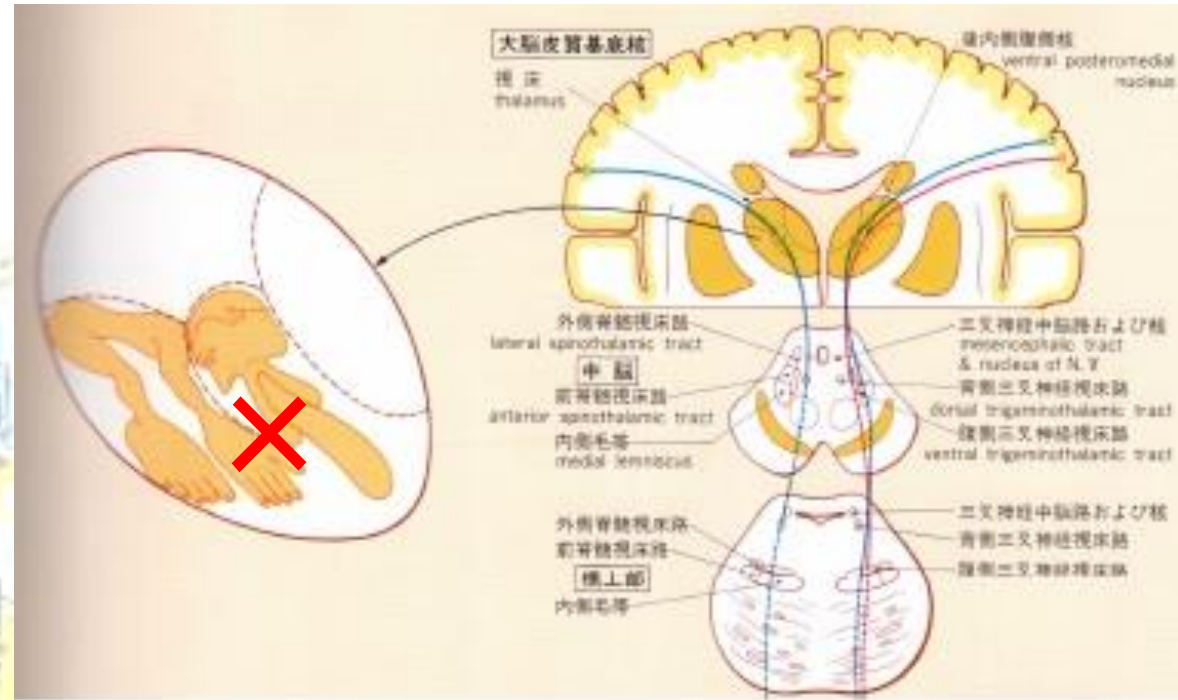


図4 第二次知覚視野



問3



脊髄症（頸部）が疑わしい
半身のしびれだったら ×

しびれの原因

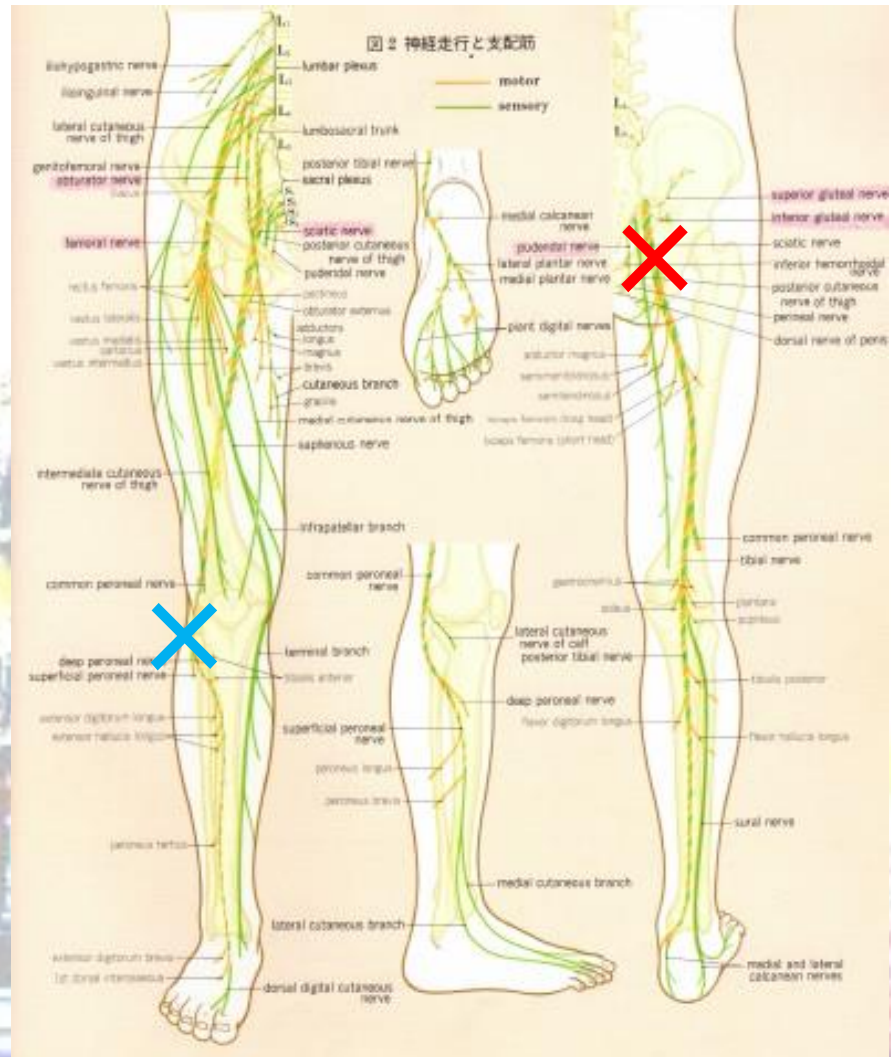
<足のしびれ>

- 末梢神経障害
- 脊髄症（腰部）
- 脳疾患

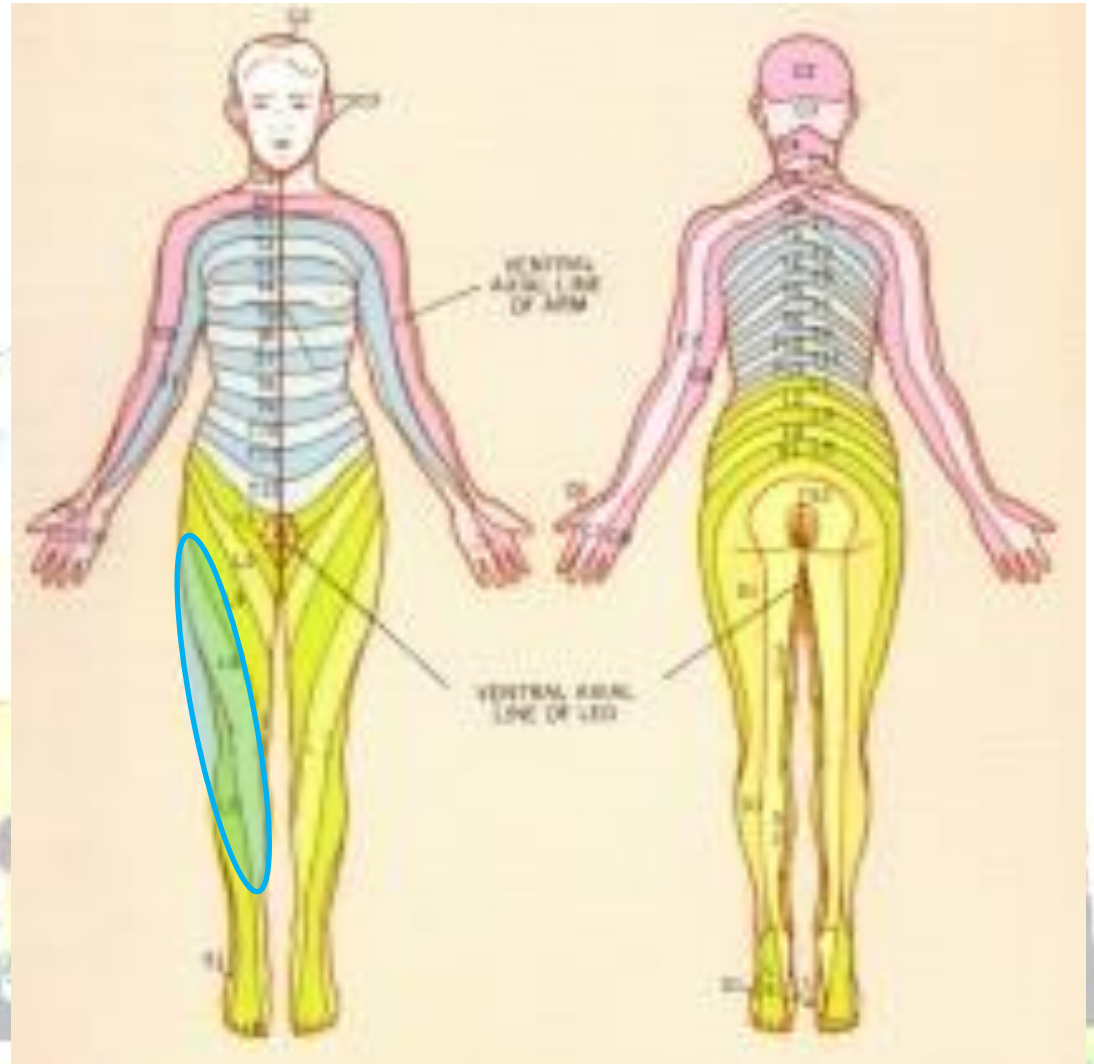
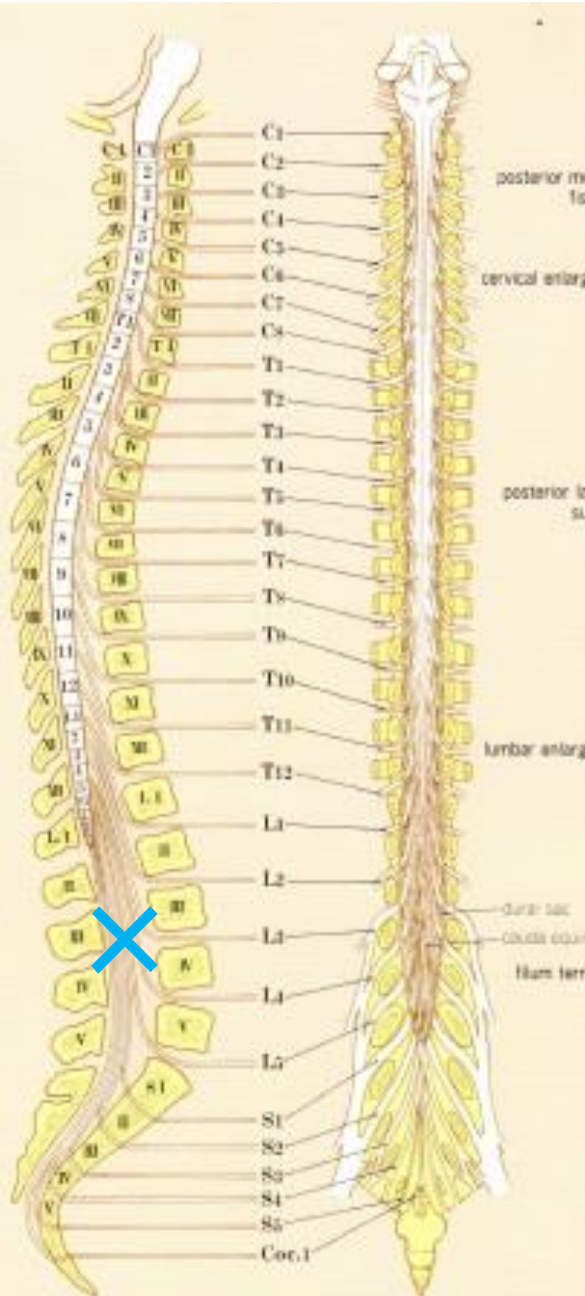


末梢神經障害

<坐骨神經痛/腓骨神經麻痺>



脊髓症 (腰部)



問4

数ヶ月で両足がしびれてきた
頭の検査も必要かな？

脑疾患

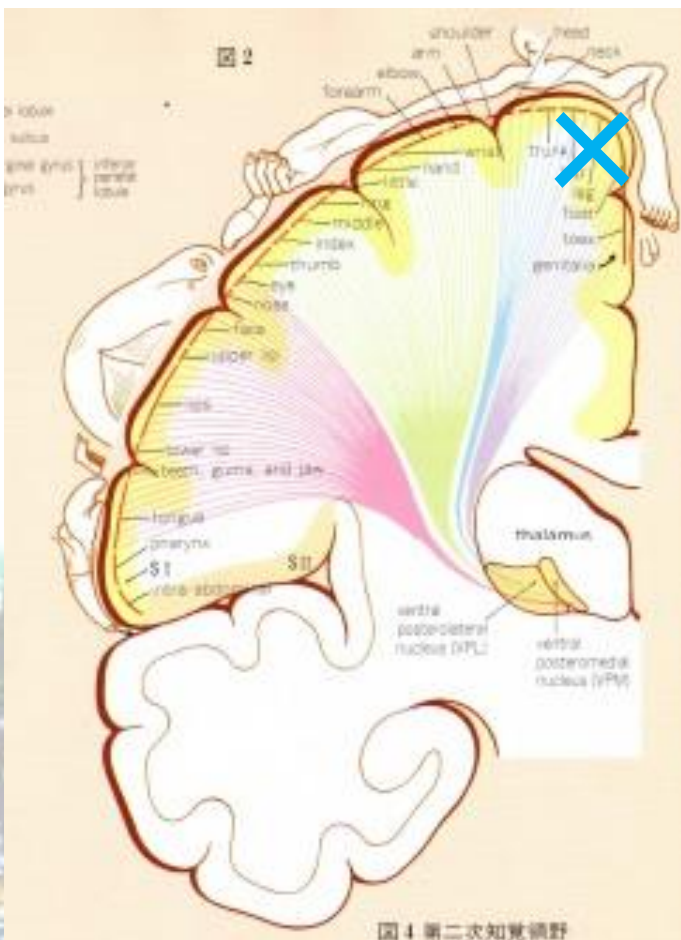
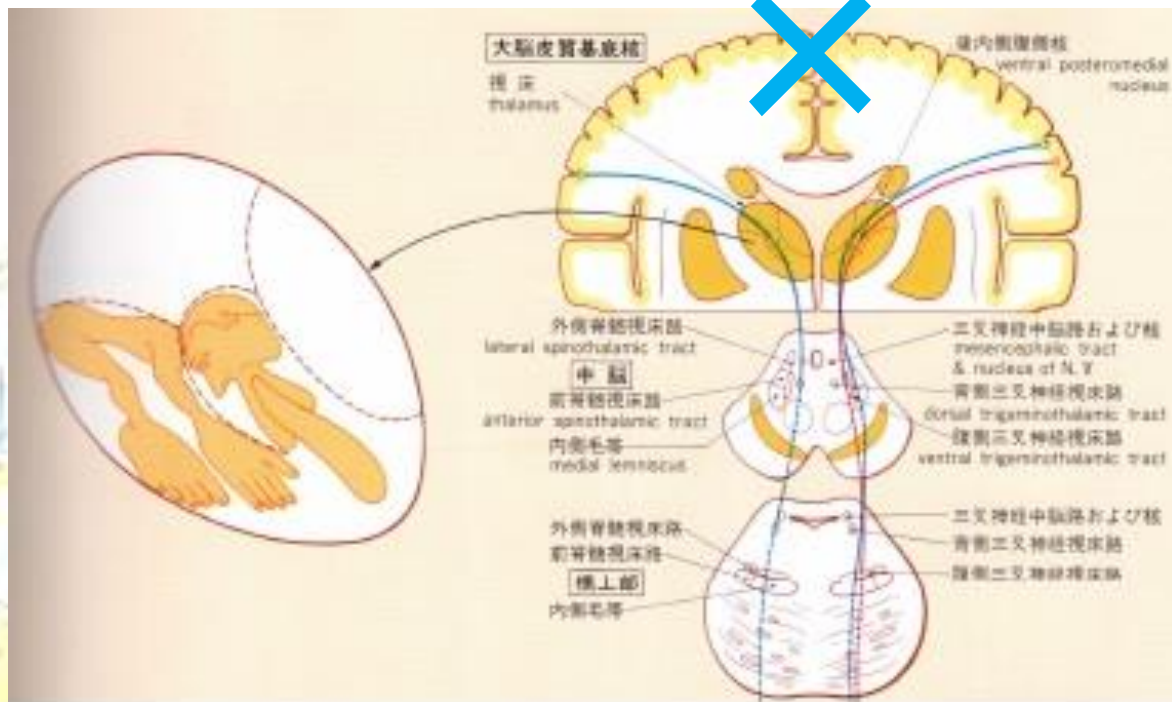


图4 第二次知觉视野



問4

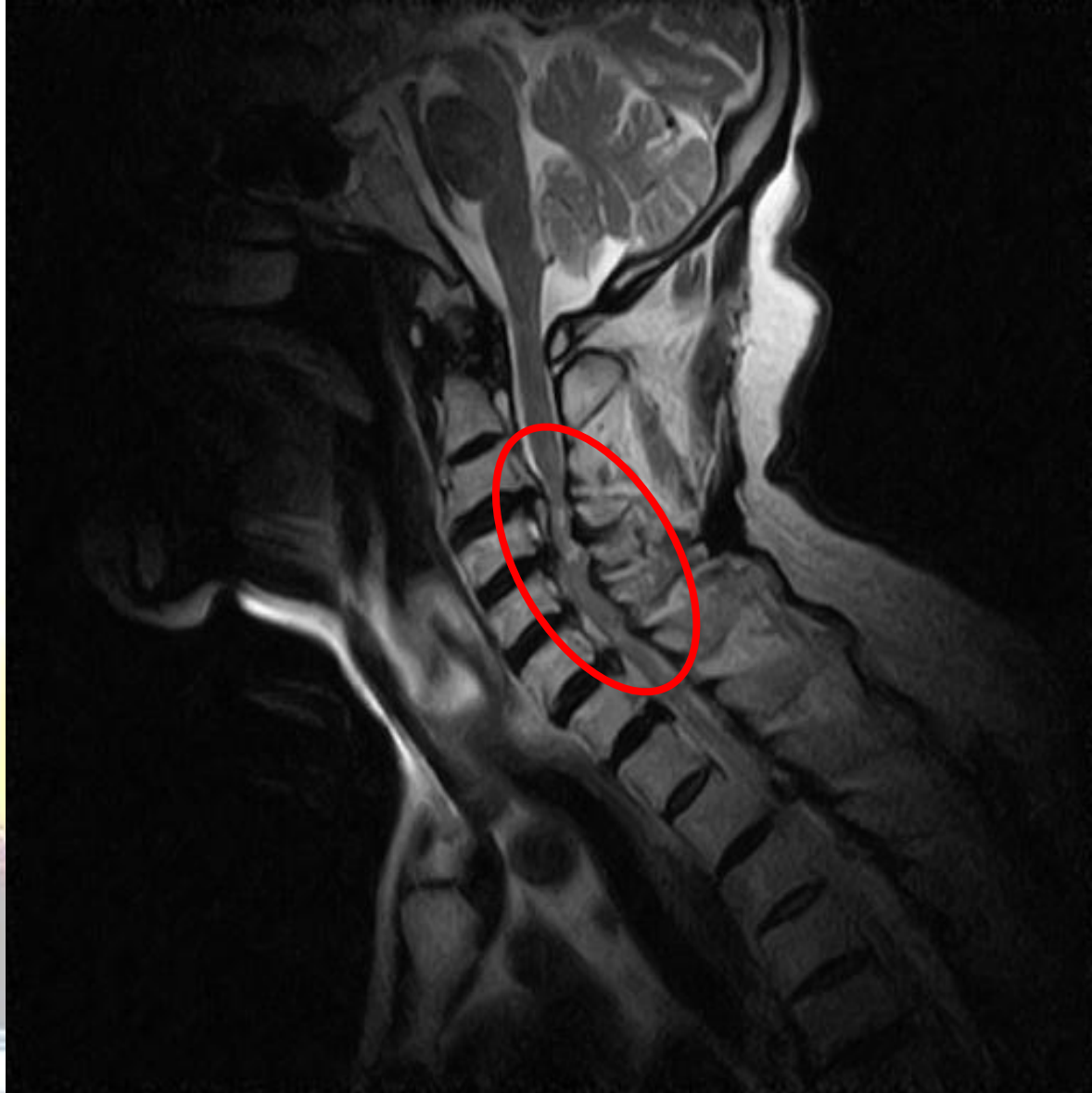


脊髄症（腰部）が最も疑わしい
しかし、脳疾患も否定できない

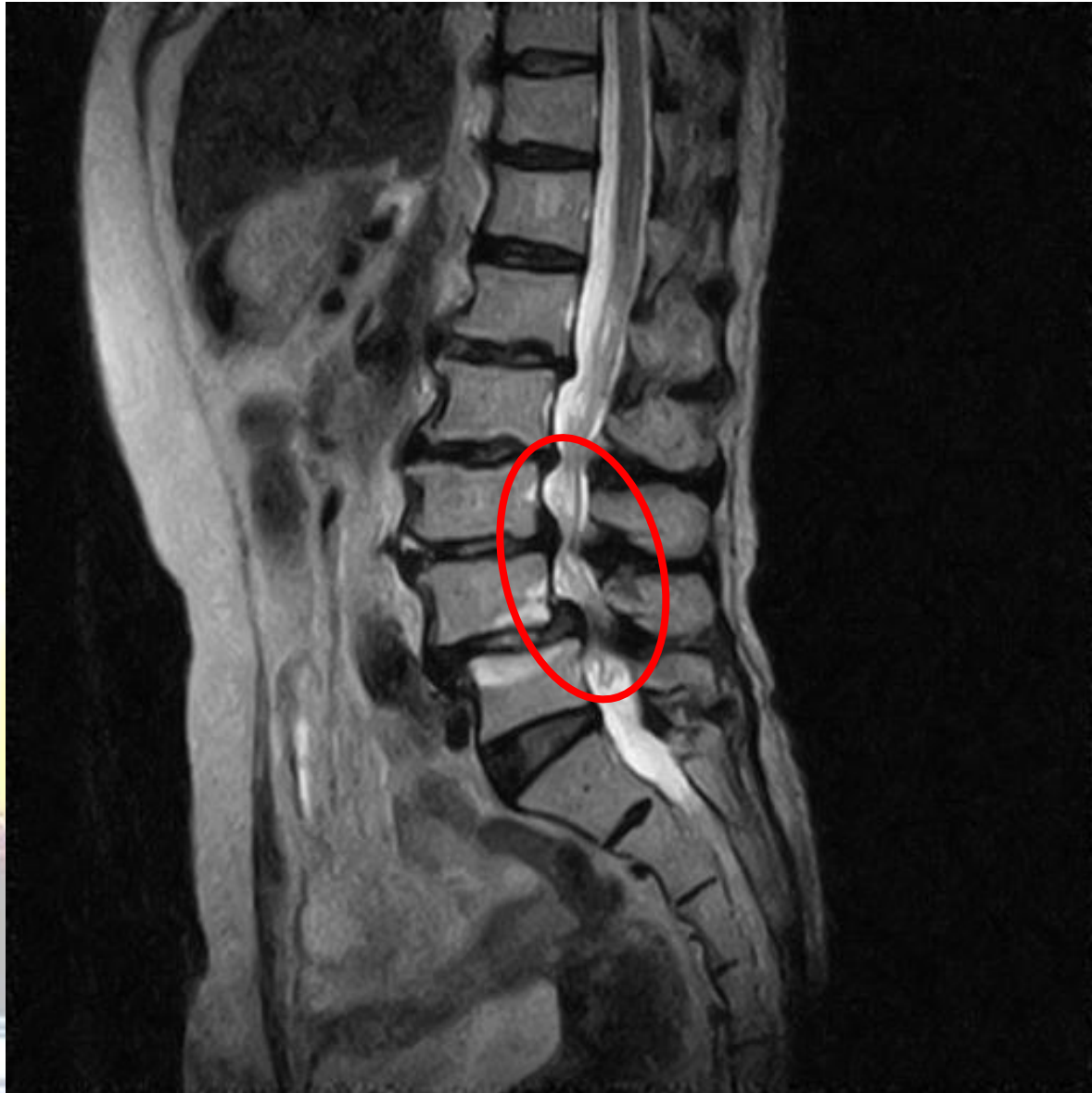しびれの検査

- 末梢神経 神経内科診察
 神経伝導検査
- 脊髄 頸椎X線撮影
 頸椎MRI検査
- 脳 頭部MRI/CT

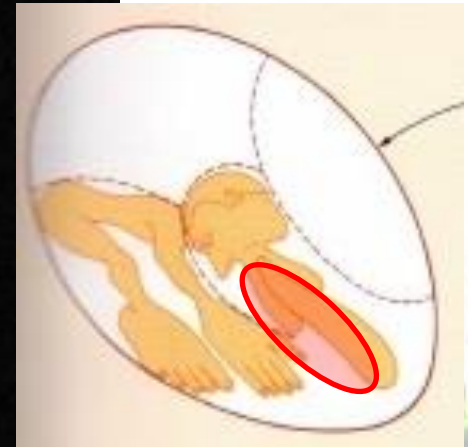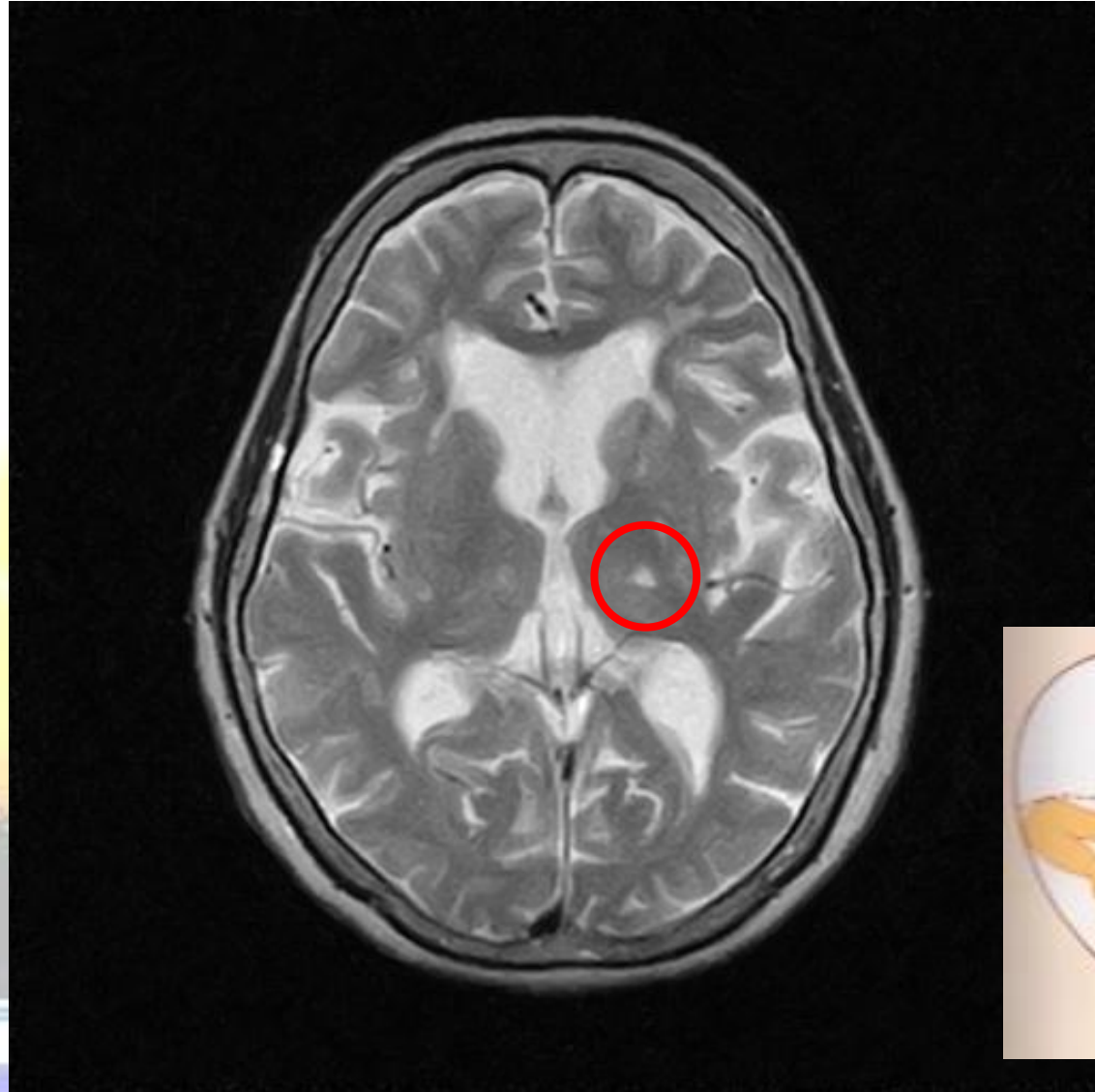頸部脊髓症



腰部脊髓症



脑梗塞

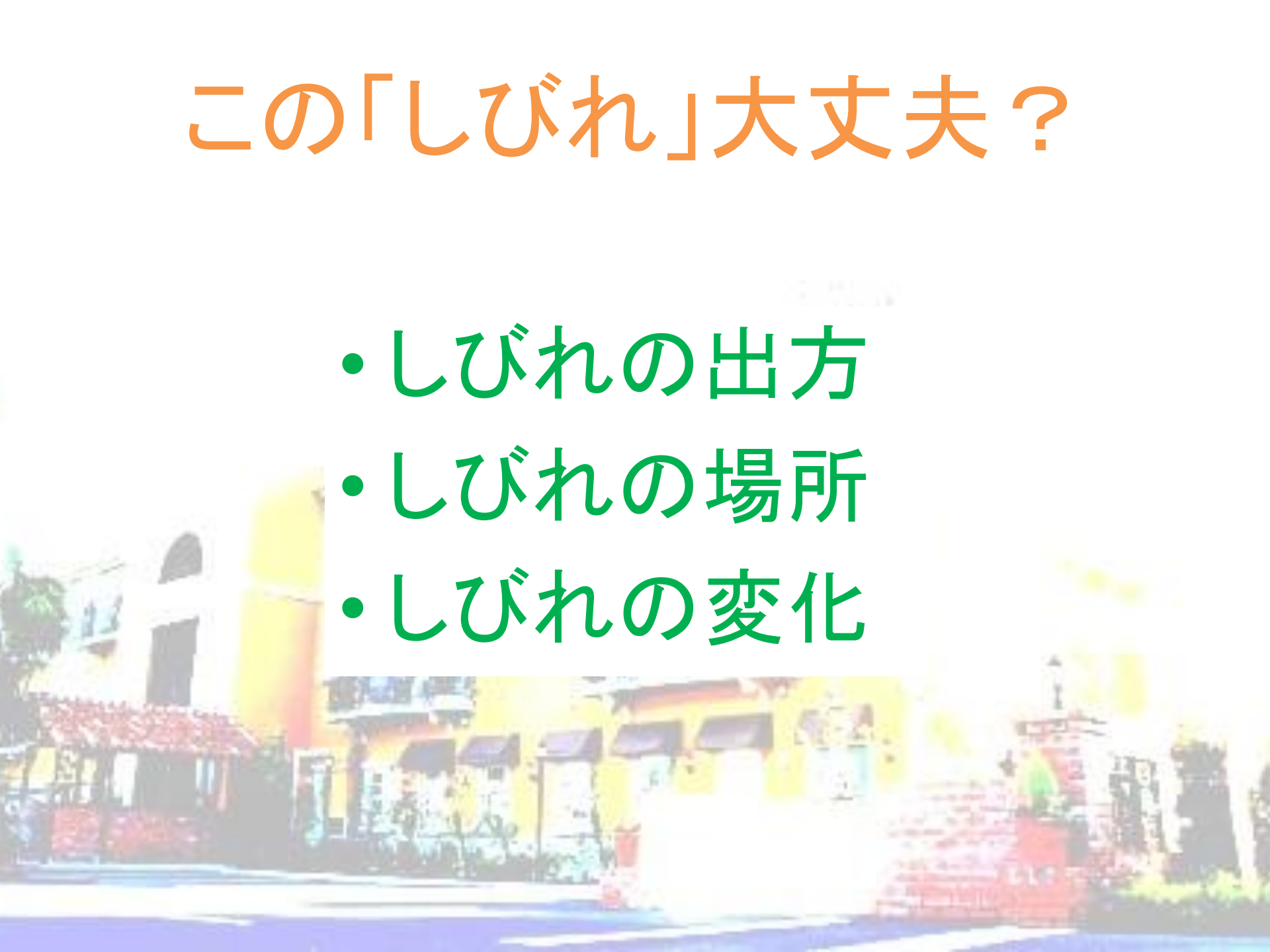


しびれの治療

- 末梢神経 ビタミン補充・血流改善
 - 脊髄 血流改善
物理療法(牽引など)
 - 脳 血栓溶解・吸引(急性期脳梗塞)
抗血小板薬・抗凝固薬(脳梗塞)
手術(脳出血・脳腫瘍)
- その他 薬(抗うつ薬、抗てんかん薬、抗不整脈薬、漢方薬など)、磁気刺激、手術

この「しびれ」大丈夫？

- しびれの出方
- しびれの場所
- しびれの変化



この「しびれ」大丈夫？

しびれの出方

- 突然しびれてきた
 - 末梢神経障害
 - 脊髄症
 - 脳疾患
- 数週間前からなんとなくしびれてきた
 - 末梢神経障害
 - 脊髄症
 - 脳疾患
- しびれたり、しびれなかったり
 - 末梢神経障害
 - 脊髄症

この「しびれ」大丈夫？

しびれの場所

- 片手のしびれ
 - 末梢神経障害
 - 脊髄症
 - 脳疾患
- 両手のしびれ
 - 脊髄症
- 半身のしびれ
 - 脳疾患
- 両手両足のしびれ
 - 末梢神経障害
 - 脊髄症

この「しびれ」大丈夫？

しびれの変化

- **しびれが消えた**
 - 末梢神経障害
 - 脊髄症
 - 脳疾患
- **しびれが広がった**
 - 末梢神経障害
 - 脊髄症
 - 脳疾患
- **別の場所がしびれた**
 - 脊髄症

問5

起床時に片手がしびれて
数分で消える
毎日しびれるので心配

危険なしびれ

- しびれの出方

 - 突然しびれてきた

- しびれの場所

 - 半身のしびれ

- しびれの変化

 - しびれが広がった

脳梗塞になるしびれ

- 高齢（60才以上）
- 高血圧（140/90）・高血糖
- 片側麻痺・呂律不良
- 1時間以上つづく

ABCD²スコアより抜粋

問5



末梢神経障害あるいは
脊髄症(頸部)が疑われるが
脳疾患ではない

ご静聴有難うございました

